DETECCIÓ DE TROMBES INTRACAVITARIS PER ECOCARDIOGRAFIA TRANSTORÀCICA I TRANSESOFÀGICA A MALALTS AMB PATRÓ DE MIOCARDIOPATIA DILATADA

J. M. GUAL, M. MARTÍNEZ, A. RODRÍGUEZ,
T. GARRIGA, P. TORRES
(Hospital Joan March. Secció Cardiologia. Mallorca)

La presència de trombes intraventriculars detectats per ecocardiografia ha estat descrita en nombroses ocasions com una troballa freqüent en la miocardiopatia dilatada primària i secundària, amb una prevalència d'entre un 11% i un 44%, segons els treballs publicats, tots aquests realitzats amb ecocardiografia transtoràcica (ETT). (1,2).

La miocardiopatia dilatada primària o secundària és una patologia de certa relevància en el nostre Servei de Cardiologia. Tenim cada any nombrosos ingressos amb aquest diagnòstic i això ens va fer estudiar la prevalència de trombes intracardíacs en aquests malalts.

En comptes de limitar-nos a l'exploració dels dos ventricles, també, estudiàrem, les dues aurícules i l'orelleta esquerra, cavitats habitualment involucrades en aquesta malaltia, en les quals l'estasi sanguini teòricament facilitaria la formació de trombes.

Material i mètode

Des d'abril de 1991 a octubre de 1992 estudiàrem en el nostre laboratori d'ecocardiografia, un total de seixanta malalts amb patró de miocardiopatia dilatada diagnosticada per ecocardiografia . Dotze foren homes i quaranta-vuit dones amb una relació a favor dels primers quatre a un. Les edats estaven compreses entre 45 i 80 anys amb una mitjana de 68 anys. Tots havien estat diagnosticats d'insuficiència cardíaca congestiva i estaven simptomàtics. La majoria, un 70%, en classe funcional III o IV de la NYHA.

S'exclogueren del protocol de treball els malalts amb història d'angor o infart de miocardi, o bé els que tenguessin en l'electrocardiograma clars signes de necrosi transmural.

Es realitzaren ,a tots ells, dos estudis d'ultrasò, primer un ecocardiograma bidimensional amb Doppler color transtoràcic i immediatament després un estudi transesofàgic (ETE). Els estudis es realitzaren amb un equip Diasonic Vig-Med 7000, amb transductor toràcic de 3 Mhz, i els transesofàgics amb transductor monoplanar de 5 Mhz. Tots els casos varen esser enregistrats en vídeo i interpretats per al menys dos observadors experimentats i de forma independent.

Resultats

Detecció de trombes dintre del ventricle esquerre

En la nostra opinió, definir amb seguretat l'existència de trombes en aquesta cavitat és molt difícil., en l'estudi transtoràcic per la dificultat d'observar de forma correcta i nítida totes les àrees ventriculars i, amb l'estudi transesofàgic per la dificultat de diferenciar trombes murals amb les trabècules del ventricle esquerre i els músculs papilars. Amb ETT només es detectà amb grau de seguretat un trombe en dues ocasions i en una altra va esser dubtós. Amb ETE no hi va haver milloria respecte a l'ETT a l'hora de definir trombes intraventriculars.

Trombes a aurícula esquerra. Figura 1.

En aquesta cavitat l'ETE fou molt més útil i rendible que l'ETT per a la detecció de trombes. Hem d'assenyalar, a més, que no hi va haver casos dubtosos amb ETE i es varen trobar trombes a un total de sis malalts que representa un 10% del total.



Figura 1. Trombes a aurícula esquerra. Ecocardiografia transtoràcica.

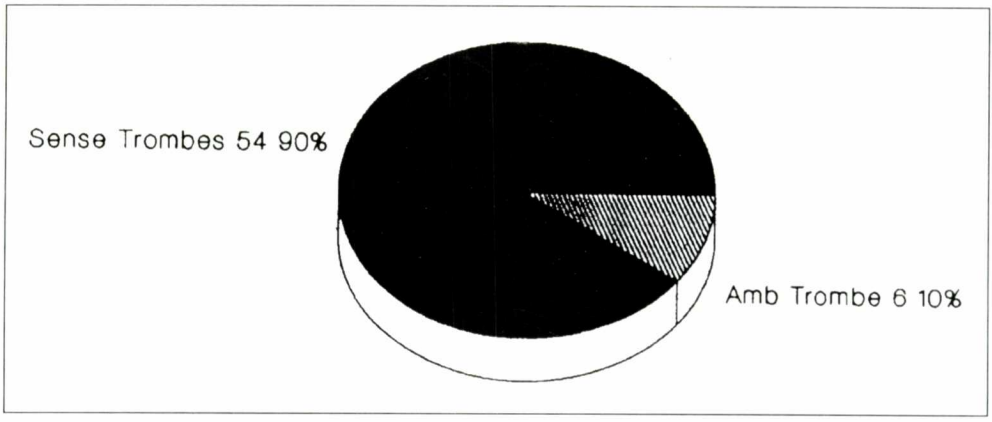

Figura 1 bis. Trombes a aurícula esquerra. Ecocardiografia transesofàgica.

Trombes a orelleta esquerre. Figura 2.

L'estudi transtoràcic com era d'esperar va esser totalment insatisfactori, en molt comptades ocasions, es va visualitzar part de l'orelleta esquerra i en cap cas es va poder afirmar que hi hagués trombes. L'ETE fou molt rendible en aquesta àrea cardíaca, a 14 malalts, 23% del total, es detectà trombosi en aquest nivell i a quatre casos existiren dubtes, ja que no es varen poder diferenciar amb claretat, si es tractava de trombe o bé de musculatura pectínia pròpia de l'orelleta esquerra.

En fibril.lació auricular estaven 24 malalts (30%) i en bloqueig de branca esquerra del feix de His 28 (47%) sense que es poguessin relacionar estadísticament aquestes característiques i la troballa de trombes. Tampoc es trobà relació entre la troballa de trombe i l'existència de fum intraauricular (indicatiu d'estasia sanguínia) de diferents graus dintre de l'aurícula esquerra.

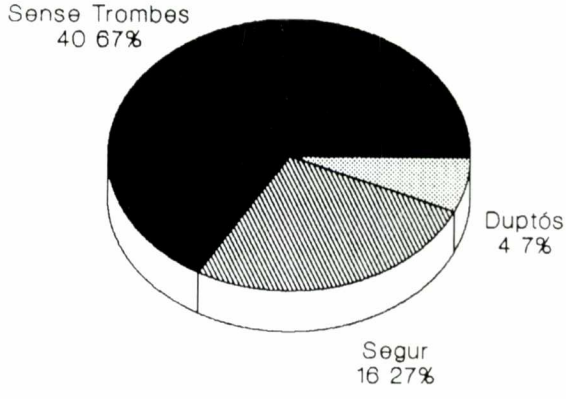

Figura 2. Trombes a orelleta esquerra. Ecocardiografia transesofàgica.

Conclusions

La detecció de trombes intraventriculars amb ecocardiografia transtoràcica a malalts amb cardiopatia dilatada fou de molt pobre rendiment. En el cas del ventricle esquerre, creim que es fa molt difícil assegurar l'existència de trombes per la dificultat que hi ha en diferenciar-los de les trabècules ventriculars i la dificultat afegida de no poder veure adequadament l'àpex en aquests malalts.

L'ecocardiografia transesofàgica fou de gran ajuda i rendiment per diagnosticar trombosi intracavitària dintre de l'aurícula esquerra o l'orelleta i pensam que és molt aconsellable realitzar aquest estudi a malalts en disfunció ventricular esquerra, especialment si l'aurícula esquerra està crescuda (que és com està habitualment), especialment si tenim dubtes a l'hora de definir sobre el risc-benefici de l'anticoagulació en algun d'aquests malalts.

Bibliografia

Gottdiener J. S., Gay J. A., Voorhees L. Frequency and embolic potential of left ventricular thrombus in dilated cardiomyopathy: Assessment by two-dimensional echocardiography. *Am J Cardiol* 1983; 52: 1281.

Mikell F. L., Asinger R. W., ElspergerL K. J. Regional stasis of blood in the dysfunctional left ventricle: echocardiographic detection and differentiation from early thrombosis. *Circulation* 1982; 66: 755.